

L'AZIONE DEL FLUORO SUI DENTI

Salvatore Damante, Giovanni Bruno, Claudio Cortesini, Valerio Cervelli

IL FLUORO è un alogeno (F) che ha un posto di primo piano nella profilassi della carie. Si tratta di un elemento costitutivo fisiologico dei tessuti duri del dente importante nei processi di mineralizzazione.

NEL PASSATO si riteneva che il fluoro, assunto per via generale e giunto nello smalto, desse luogo alla formazione di fluoroapatite dotata di maggiore

durezza rispetto alla normale apatite. Di recente è stata proposta una nuova ipotesi, più rispondente alla realtà, che prevede la veicolazione del fluoro da parte di un'albumina sierica sino alla polpa dentaria, dove esso viene ceduto ad un'altra proteina prima di entrare in un sistema enzimatico a livello degli ameloblasti per formare infine un'apatite perfettamente co-

stituita.

LA MANCANZA DI FLUORO non attiverebbe, o lo farebbe in maniera parziale, quel complesso enzimatico. Ne risulterebbe un'apatite imperfetta e "meno dura".

È NOTO DA TEMPO che in alcune località dove la presenza di fluoro è abbondante specie nelle acque - in quantità dosabili in milligrammi per litro -, come a

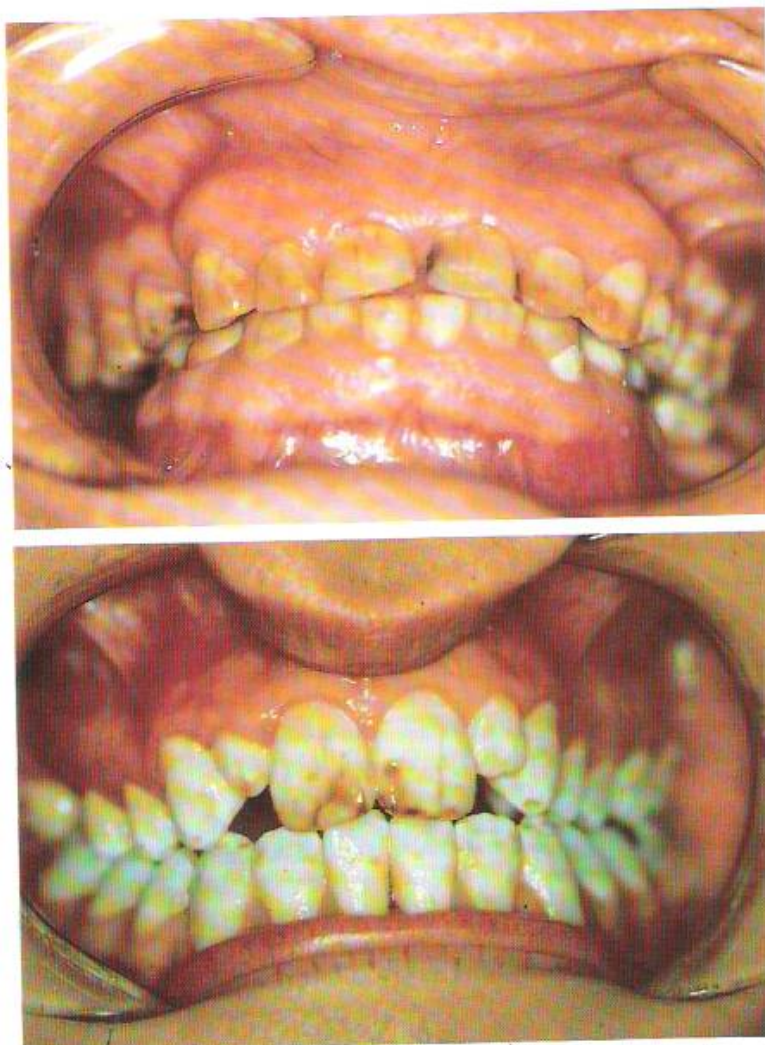
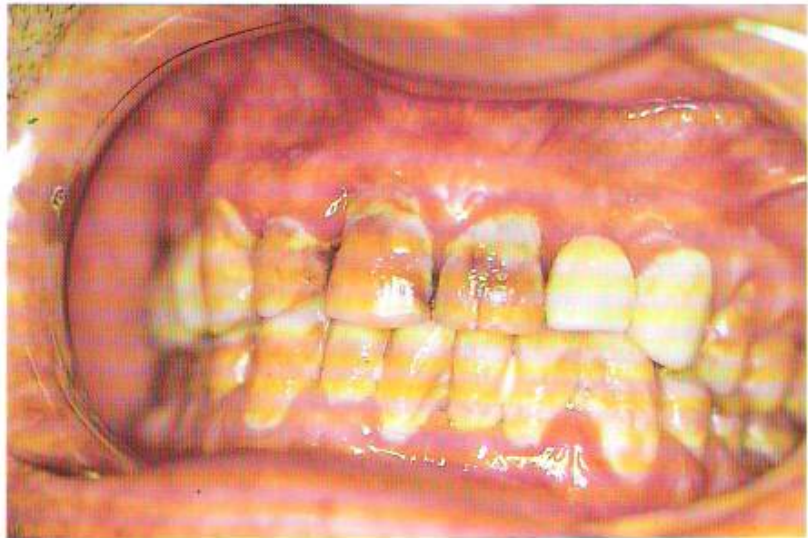
FIG. 1 - A - B - C - Casi di fluorosi



Napoli (zona di Santa Lucia), a Quarto (Napoli), a Formello e Campagnano in provincia di Roma, ed in altre località italiane, gli abitanti avevano denti pigmentati o screziati, ma senza carie.

I PRIMI STUDI riguardanti l'azione del fluoro sui denti fecero anche rilevare che chi risiedeva in quei centri era solito bere soltanto acqua ricca in fluoro. Perciò la caratteristica colorazione.

DOPO IL SECONDO CONFLITTO MONDIALE, nel Nordamerica arrivarono le prime informazioni del fluoro riferite dai medici venuti in Europa al seguito delle truppe alleate. Si mise allora in pratica quanto era stato osservato sul fluoro durante la guerra provvedendo alla fluorizzazione delle acque potabili in percentuale dell'uno per mille. Soltanto a distanza di vari anni si poté con-

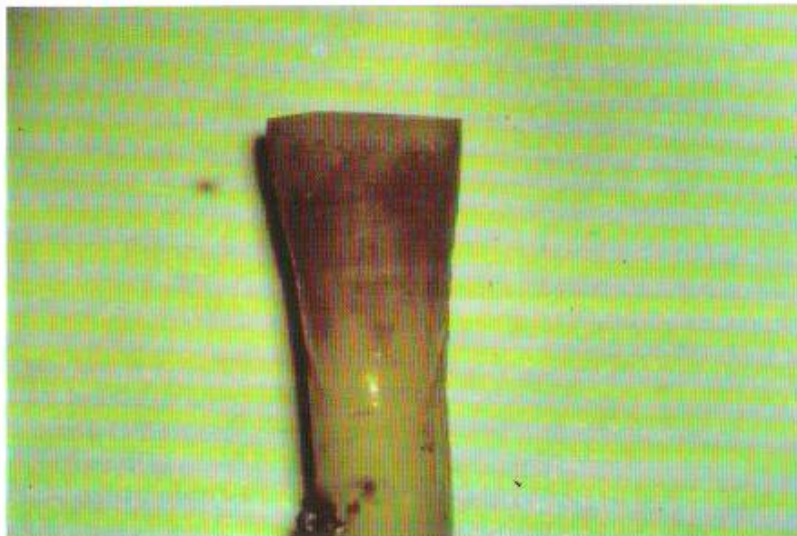

FIG. 2 - Dente estratto con fluorosi ed esaminato

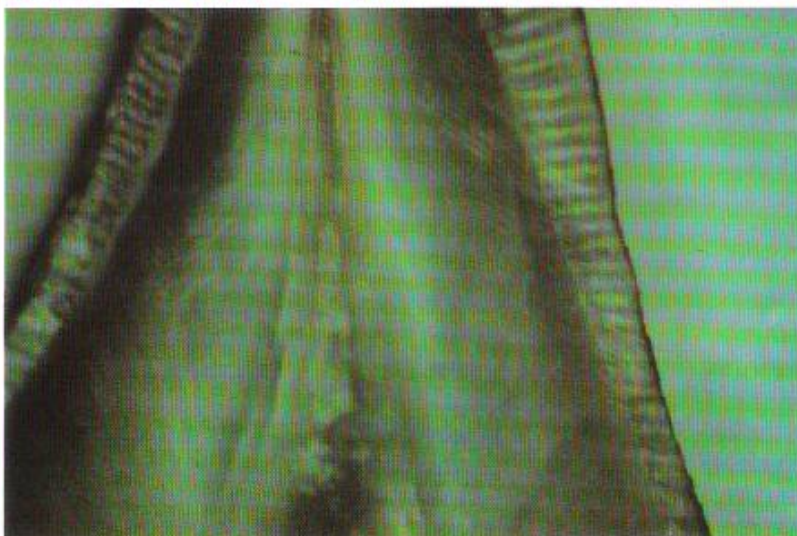

FIG. 3 - Dente sezionato; ingrandimento 40 X, microscopio Stereozoom Micheli




FIG. 4 - Maggiore ingrandimento: 60 X, microscopio ottico Micheli




FIG. 5 - Ingrandimento 200 X di sezione di un dente non affetto da fluorosi




FIG. 6 - Sezione di alcuni micron di spessore del dente esaminato: ingrandimento 40 X, microscopio ottico

cludere che l'incidenza di carie nelle popolazioni in esame era scesa nettamente. L'EFFETTO PREVENTIVO del fluoro sulla carie si svolge nella forma ionizzata di ioni

fluoruro, i quali agiscono sui denti migliorandone la struttura cristallina e facendo salire il contenuto, di fluoro appunto, nello smalto. Si è inoltre visto che i fluoruri determinano la reminer-

alizzazione delle lesioni cariose semplici, l'inibizione dell'attività enzimatica dei microrganismi della placca batterica, o addirittura un cambio nella composizione della microflora sulla superficie del dente. Non viene comunque escluso che potranno essere scoperti altri meccanismi di azione. CON IL TEMPO le conoscenze sull'azione del fluoro si sono ulteriormente approfondite grazie ad altri elementi. Si è scoperto

FIG. 7 - Ulteriore ingrandimento 100 X. Si evidenzia lo smalto con striature, ipomineralizzazione dei prismi




FIG. 8 - Ingrandimento 400 X

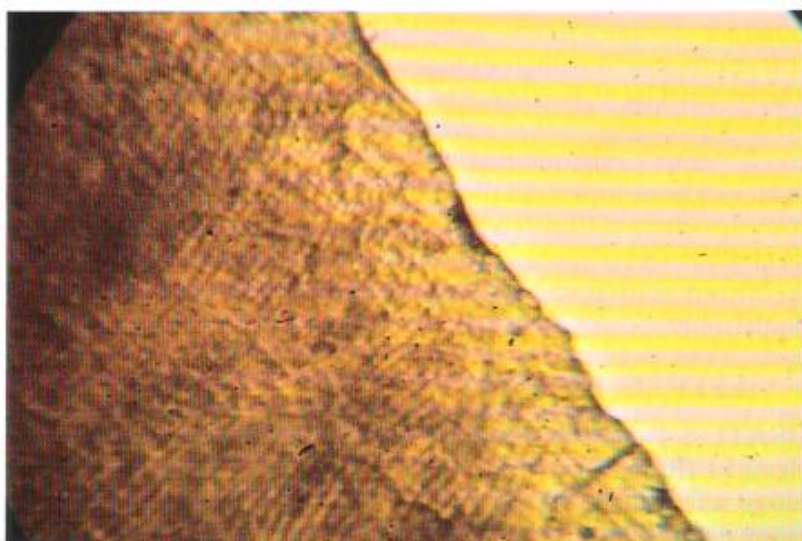



FIG. 9 - Ingrandimento 1000 X. Si evidenziano delle microfossette dello smalto



tra l'altro che non conviene somministrare fluoro agli adulti - infatti in essi non vi è più attività amelogenetica -, o agli edentuli; che è meglio seguire una profilassi individuale per non violare la libertà individuale come nel caso della fluorizzazione delle acque, effettuata senza consenso.

TENENDO PRESENTE LA QUANTITÀ totale di fluoro assunto individualmente con gli alimenti e le bevande sino ad un

complessivo dosaggio giornaliero non superiore ad 1 mg per mille, il fluoro andrebbe somministrato ai bambini in ragione di tale percentuale durante tutto il periodo della evoluzio-

ne della dentizione e sino a 16 anni di età circa per via orale (confetti, pasticche, soluzioni etc.).

OLTRE LA FLUORIZZAZIONE delle acque e la somministra-

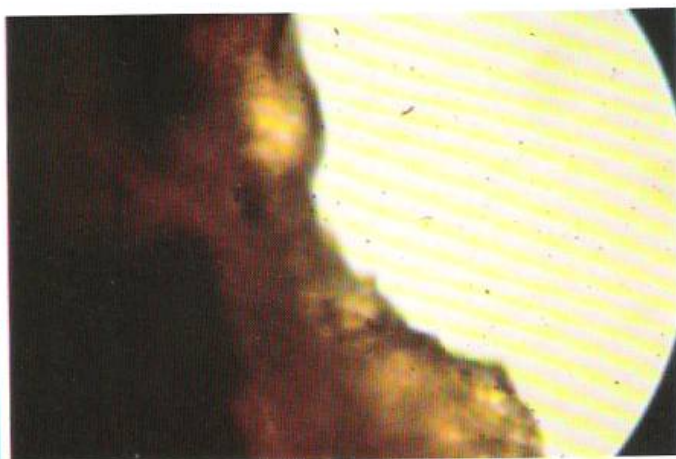


FIG. 10 - Ingrandimento 1600 X microinvaginazioni dello smalto

zione per via orale - non soltanto con compresse o soluzioni ma anche con il latte, il sale e, meno documentato come veicolo, con la farina-, esistono metodi di applicazione topica del fluoro come le vernici ai fluoruri o in gel da applicare con il portaimpronte, oppure sotto forme di paste dentifricie.

EFFETTI TOSSICI

USATI A DOSAGGI troppo elevati i fluoruri possono dar luogo a fenomeni di intossicazione acuta o cronica.

UNA DOSE ALTA singola provoca intossicazione acuta con effetti locali sul tratto digestivo ed effetti sistemici con l'assorbimento dei fluoruri a carico dei sistemi enzimatici. I sintomi rilevabili sono la salivazione, il vomito, la poliuria, i dolori addominali.

QUANDO L'ASSUNZIONE di dosi elevate di fluoruri è prolungata nel tempo si ha un'intossicazione cronica con la comparsa della nota fluorosi dentale durante la formazione e la mineralizzazione dei denti.

GLI AMELOBLASTI, a causa della loro alta differenziazione, sono molto sensibili alle intossicazioni. In particolare se la concentrazione di fluoruri sale va ad inibire gli enzimi metabolici ossido-riduttivi. Le manifestazioni più evidenti che ne possono seguire riguardano turbe della mineralizzazione e della maturazione dello smalto dentario. Quindi ipomineralizzazione dei prismi, specie dello strato superficiale. **I DENTI FLUOROTICI** presentano porosità nello smalto al disotto di quello strato. Se le porosità hanno un grande volume la superficie si può collassare e l'ipoplasia si rende evidente come piccole fossette. Il tratto distintivo della fluorosi dentale è un'opacità dovuta alla riduzione di trasparenza dello smalto. Si può presentare sotto forma di striature se non è grave, salvo che non vi sia aumento del livello dei fluoruri.

METODI

È STATO PRESO un dente estratto per motivi parodonta-

li (non affetto da carie né trattato endodonticamente), sezionato nel suo asse longitudinale, con disco diamantato (A) e poi osservato con stereomicroscopio (B) a bassi ingrandimenti. È stata necessaria la smerigliatura (C) e la lucidatura (D) per osservare il campione a più alti ingrandimenti, con un microscopio ottico (E) a luce riflessa.

FINALITÀ

IL NOSTRO SCOPO è stato quello di mettere in evidenza ad alti ingrandimenti le lesioni provocate dall'eccesso di fluoro contenuto nell'acqua.

RIFERIMENTI

- A) Disco diamantato extrasotile a bassi giri con raffreddamento ad acqua.
- B) Stereomicroscopio SOM 2 Zoom Micheli.
- C) Carta impermeabile smerigliata grana 600 - 1000 - 1200 - 1400.
- D) Pulitrice e sidol.
- E) Microscopio ottico mod. 840 Micheli.

BIBLIOGRAFIA

- Giardino G. e Gobos F.: "Lezioni di clinica odontoiatrica e stomatologica". Padova 1981, Piccin Editore.
- Gobos F. et Al.: "Rapporti tra fluoro e polpa dentaria. Metabolismo del fluoro e dei suoi rapporti con i tessuti dentari". Arch. Stomat.: 6:13, 1965 - 9:237, 1968 Fluorite-4:103, 1971.
- Magnusson, B.O., Koch, C.; Eolsen, S.: "Pedodonzia". Milano 1985, Edi Ermes.
- Frandsen, E.: "Preventive Dentristry in Practice". Copenhagen 1976, Munksgaard.
- Murraj, YY: "Fluorides in Caries Prevention". Bristol 1976, Wright & Sons LTD.